Aus dem pathologischen Institut zu Heidelberg.

Ein Ösophaguskarzinom auf dysontogenetischer Basis.

Mit 1 Tafel und 2 Textfiguren.

Inaugural-Dissertation

der

Hohen medizinischen Fakultät der Universität Heidelberg

zur

Erlangung der medizinischen Doktorwürde

vorgelegt

von

Paul v. Grabowski
aus Eisleben.

Heidelberg
1913.

Aus dem pathologischen Institut zu Heidelberg.

Ein Ösophaguskarzinom auf dysontogenetischer Basis.

Mit 1 Tafel und 2 Textfiguren.

Inaugural-Dissertation

der

Hohen medizinischen Fakultät der Universität Heidelberg

zur

Erlangung der medizinischen Doktorwürde

vorgelegt

von

Paul v. Grabowski
aus Eisleben.

Heidelberg
1913.

Gedruckt mit Genehmigung der medizinischen Fakultät der Universität Heidelberg.

Referent: Prof. Dr. Ernst. Dekan: Geh. Hofrat Prof. Dr. Fleiner.

1913.

Abdruck aus den „Beiträgen zur pathologischen Anatomie und zur allgemeinen Pathologie“, begründet von Ziegler, herausgegeben von Aschoff und Marchand. (Bd. LVI H. 2.)

Meinen lieben Eltern

zu eigen.

Im pathologischen Institut zu Heidelberg kam im Sommer 1911 ein Fall von Speiseröhrenkrebs zur Sektion, der wegen seiner Morphologie, Topographie und der daraus zu folgernden Histogenese einer eingehenden Betrachtung wert ist, und der mir von Herrn Prof. Dr. Ernst in liebenswürdiger Weise zur Bearbeitung überlassen wurde.

Es handelt sich um den 48 jährigen P. R. Bergmann aus Mönchwies, der moribund in die medizinische Klinik eingeliefert wurde.

Klinische Diagnose: Carcinoma oesophagi et tracheae.

Patient wird ganz cyanotisch in schwerster Dyspnoe eingeliefert; erholt sich nach etwas Morphin soweit, daß er erzählen kann, er habe seit ca. $^1/_2$ Jahre Schluckbeschwerden (Speiseröhrenverengerung); seit 6 Wochen werde das Schnaufen schlechter; starke Dyspnoe erst seit einigen Tagen, doch gar keinen Husten und Auswurf.

Befund: Außer geringer Bronchitis Lunge ohne Befund; die Lungengrenzen stehen sehr tief. Bei der Atmung wächst die Dyspnoe. Es besteht Stridor und Einziehungen.

Larynx: o. B. Keine Lähmung.

Röntgenologisch: Im Thorax sind Schatten in der linken Hilusgegend; sonst o. B.; der HOLZKNECHT'sche Raum ist frei. Die Sondierung des Ösophagus ergibt eine Stenose 29 cm hinter der Zahnreihe.

Cor und Abdomen: o. B.

Nervensystem: o. B.

Kein Husten und kein Auswurf. Im Urin Spuren von Eiweiß.

Temperatur: 37,5°.

Trotz Sauerstoffatmung treten heftige Erstickungsanfälle auf. Um 4 Uhr nachmittags — in einem schweren Anfall — hört die linke Lunge völlig auf zu atmen, dabei kein Pneumothoraxsymptom. Exitus an Erstickung $^1/_2$ 6 Uhr.

Bei dem Kranken, der moribund eingeliefert wurde, war eine eingehende Beobachtung nicht mehr möglich. Nachdem seine dyspnoischen Beschwerden durch etwas Morphin soweit gemildert waren, daß er imstande war zu sprechen, gab er an, daß er seit $^1/_2$ Jahre Beschwerden beim Schlucken und Atmen habe und glaube, daß eine Verengerung der Speiseröhre der Grund seines Leidens sei. Die Atembeschwerden seien in den letzten Tagen sehr schlimm geworden, dabei habe er jedoch niemals an Husten oder Auswurf gelitten. Wenige Stunden nach seiner Einlieferung kam er in einem schweren Suffokationsanfall, nachdem schon vorher die linke Seite aufgehört hatte zu atmen, ad exitum. Die später erfolgte Anfrage bei dem Arzte, der ihn vorher in Behandlung gehabt hatte, ist insofern von Bedeutung, als dieser mitteilte, daß bereits seit 5 Monaten Schlingbeschwerden und Erscheinungen eines chronischen Lungenkatarrhs bestanden hatten; ebenso bestand im Gegensatz zu den Angaben des Kranken reichlicher, schleimiger Auswurf, also Zeichen einer chronischen Bronchitis. Die tiefstehenden Lungengrenzen waren durch das Emphysem bedingt, welches an und für sich bedeutungslos ist, insofern als dies bei Bergarbeitern eine ständige Erkrankung ist. Die Stimme des Patienten war immer klar und rein, niemals heiser. Auch das laryngoskopische Bild wies nicht auf pathologische Veränderungen in der Trachea hin.

Das plötzliche Aufhören der Atmung der linken Lunge findet darin seine Aufklärung, daß die flottierende Membran des Tumors dem Luftstrom den Weg versperrte, indem sie bei einer Inspiration an das Lumen des linken Bronchus gedrückt wurde. Die rechte Lunge war durch die Bronchitis und bronchopneumonische Infiltrationen der unteren Hälfte des Oberlappens derartig geschwächt, daß der Tod infolge Insufficienz oder durch Kohlensäureintoxikation des Atemzentrums erfolgte.

Klinische Diagnose: Carcinoma oesophagi et tracheae (in der Nähe der Bifurkation). Tod infolge von Erstickung. Ätiologie nicht sicher. Wahrscheinlich Kompression (namentlich des linken Bronchus) vielleicht Pneumothorax sinister.

Sektionsbefund: Leiche eines kräftigen Mannes: auch das Fettpolster gut entwickelt. Keine Cyanose, keine Hautblutungen. Zwerchfellkuppe links an der 5. Rippe, rechts im 4. Interkostalraum. Zwerchfell beiderseits schlaff. Pneumothoraxwasserprobe beiderseits negativ. Linke Lunge sehr stark gebläht, unelastisch, gut lufthaltig, leicht schwarz marmoriert. Pleura glatt und glänzend, im Pleuraraum ca. 150 ccm klare seröse Flüssigkeit. Linke Lungenspitze zeigt mehrfache 2 mm tiefe Einziehungen ohne Kreide oder stärkere Induration im Grund. Der Herzbeutel und das äußerst kräftige, links stark kontrahierte Herz, zeigen keine Besonderheiten. Auch die Aorta ascendens ist von normalem Kaliber und glänzend und glatt. Im Bereich der unteren Hälfte des rechten Oberlappens sind die Pleuren etwas verdickt und miteinander verwachsen; nach oben zu nimmt der Grad der Festigkeit der Verwachsung allmählich ab. Kein Erguß in der rechten Pleurahöhle. Pleura sonst glatt und glänzend. Halsorgane ohne pathologischen Befund, nur die supraclaviculären Drüsen etwas vergrößert, jedoch nur anthrakotisch.

Die ganze Aorta thoracica o. B.

An der Vorderwand des Ösophagus gerade $1\,^1/_2$ cm über der Bifurkation wölbt die anscheinend intakte Schleimhaut eine 4 cm lange, 3 cm breite und 2 cm dicke, weiche, glatte und 2 Längsfurchen zeigende, zwischen Ösophagus und Trachea liegende, besonders nach links hin beide etwas überragende Masse vor, die, wie die anschließende Eröffnung der Trachea von vorn

zeigt, walnußgroß die Hinterwand der Trachea in das Lumen dieser vorwölbt. Hier erscheint die Mucosa nicht ganz glatt, sondern seidensamtartig, mit einer an der untersten Stelle festhaftenden 1 mm dicken, gelblichen, weichen, pfennigstückgroßen Membran überzogen; zwei Stücke dieser finden sich frei in der Trachea oberhalb. Der Abstand von der Bifurkation ist hier derselbe, wie vorher beim Ösophagus erwähnt. Die Schleimhaut des Ösophagus ist weißlich livide, das Lumen oberhalb nicht erweitert. Die Mucosa der Trachea ist an der Vorwölbung wie auch sonst blaurot. Im eparteriellen Bronchus wenig, in dem darunter folgenden reichlich zäher, weißer Schleim.

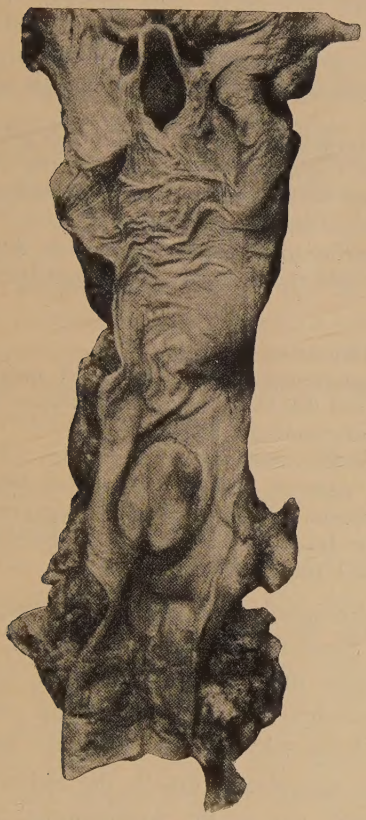

Fig. 1.
Tumor im Ösophagus (dorsal eröffnet).

Fig. 2.
Tumor in der Trachea (ventral eröffnet)

In den benachbarten Lymphdrüsen, die stark anthrakotisch, halberbsengroßen Kalkknoten, kein Tumor.

Auch die Schleimhaut der Bronchien beiderseits blaurot, rechts jedoch kein Schleim im Lumen. Die ganze untere Hälfte des linken Oberlappens fest, luftleer, auf dem Schnitt grau und glasig, gleichmäßig schwarz marmoriert. Die Interlobulärsepten teilweise etwas verdickt; subpleural, entsprechend der Axillarlinie haselnußgroßer derber, weißlich gelber Knoten.

Mikroskopischer Befund: Subpleural liegen zwei Knoten, welche das Lungengewebe, das äußerst zahlreiche perivaskuläre und peribronchiale

anthrakotische Herde zeigt, stark komprimieren. In den Knoten selbst, welche die Alveolen ausfüllen, liegen teils diffus, teils unregelmäßig, ohne jede alveoläre Struktur, geordnet große Geschwulstzellen, die z. T. isoliert, z. T. von Rundzellen durchsetzt sind, von sehr polymorphem Aussehen. Im allgemeinen überwiegen längliche, spindelförmige glatte Formen, daneben finden sich rundliche Riesenzellen mit zahlreichen z. T. atypischen Mitosen; eine Verhornung ist nirgends zu sehen.

Pleuren hier besonders verdickt und schwer voneinander ablösbar; auf dem Schnitt zeigt der Knoten etwas poröse Beschaffenheit. Die übrige rechte Lunge gut lufthaltig.

Die Tracheobronchialdrüsen links stark vergrößert, zum größten Teil schwarz, zum Teil markig.

Milz um die Hälfte vergrößert, weich, graurot, Follikel undeutlich.

Starke Hyperämie der Leber ohne deutliche Zeichnung, Gallenwege und Pankreas frei, ebenso Magen und Darm.

Beide Nebennieren in gleicher Weise vergrößert; je 5 : 1, 2 : 3 cm groß; an Stelle der Marksubstanz ein das ganze Organ auftreibender Knoten von der Farbe der Rinde, von dieser an manchen Stellen durch die Pigmentschicht deutlich abgesetzt. In den Nieren lediglich venöse Hyperämie.

Das S romanum und die Beckenorgane wurden unseziert in situ gelassen. Auch in der Aorta abdominalis keine Flecken, nur hier und da opaker Ton angedeutet.

Das Gehirn wurde nicht seziert.

Pathologisch-anatomische Diagnose:

Karzinom, Ösophagus und Trachea stenosierend, Ausgangspunkt makroskopisch nicht sicher festzustellen, Vorderwand des Ösophagus, Hinterwand der Trachea vorwölbend, in letzterer mit Pseudomembran belegt.

Starke katarrhalische Bronchitis, besonders rechts.

Bronchopneumonische Infiltration der unteren Hälfte des rechten Oberlappens (Metastase?), in diesem Lungenemphysem. Allgemeine venöse Hyperämie.

Mäßige Anthrakose der Lungen und der tracheobronchialen Lymphdrüsen.

Knotige Hyperplasie (bzw. Hamartome) beider Nebennieren.

Wenn in der klinischen und pathologisch-anatomischen Diagnose ein Karzinom des Ösophagus und der Trachea angenommen wurde, so blieb auch bei Betrachtung der Halsorgane unklar, ob die Trachea oder der Ösophagus als Ausgangspunkt anzusehen sei. Gerechtfertigt wird die ungewisse Diagnose durch das durchaus schwankende klinische Bild.

Für einen Ausgang von Ösophagus sprachen klinisch die Schluckbeschwerden und pathologisch-anatomisch die große Ausdehnung der Geschwulst daselbst, dagegen die glatte Schleimhautoberfläche. Für die Trachea sprachen die starke Vorwölbung in das Tracheallumen, die nicht völlig geglättete Oberfläche und die Membran. Auch der vorläufige mikroskopische Befund der Lungenmetastasen gibt kein sicheres Ergebnis, da auch primäre Tracheakarzinome in der Regel Plattenepithel haben.

Das Hauptleiden des Kranken waren anfangs sicherlich die Schlingbeschwerden, welche aber zeitweise und besonders in der Klinik derartig in den Hintergrund traten, daß der Verdacht auf einen Trachealtumor nahe lag, besonders, da den Kranken nicht die Schlingbeschwerden,

sondern die Atemnot in die Klinik führten. Der Sohn des Patienten gab an, daß sein Vater bereits seit 2 Monaten beim Schlucken keinen Atem mehr bekommen habe. Dies ist leicht dadurch zu erklären, daß die den Ösophagus passierenden Speisen den weichen, markigen Tumor gegen die Trachea preßten und so das Lumen dieser dem Luftstrom verschlossen, wobei indessen noch daran zu denken wäre, daß die flottierende Membran das Lumen des linken Bronchus hätte verschließen können, dann hätte aber die rechte Lunge für die Atmung genügt. Mithin werden die Suffokationsanfälle doch auf den Verschluß der Trachea durch den Tumor zurückzuführen sein. Der sich allmählich vergrößernde Tumor führt somit zu den Erscheinungen intratrachealer Geschwülste. Auch bei unserem Kranken trat bei geringen Anstrengungen ein stetig schlimmer werdendes keuchendes Atmen auf mit ausgeprägter körperlicher Unruhe. Die Respiration war beschleunigt und oberflächlich, es trat Cyanose auf und der Kranke vermochte nur mit Zuhilfenahme der gesammten akzessorischen Muskulatur zu atmen; schließlich wurde die Dyspnoe so stark, daß Suffokationsanfälle und wohl ausgeprägter Stridor das Krankheitsbild beherrschten, dazu kam noch reichlicher, schleimiger Auswurf. Alle diese Symptome sprachen für einen intratrachealen Tumor. Wie in allen derartig schnell verlaufenden Fällen führten auch hier nicht Kachexie und Inanition, sondern lediglich die Atemnot zum Tode.

Es scheint mir an dieser Stelle angebracht zu sein, einen kurzen Überblick über die Histologie und Topographie des gewöhnlichen Speiseröhrenkrebses zu geben.

Die primären Krebse des Ösophagus gehen von dem Epithel der ösophagischen Schleimhaut aus und infiltrieren die verschiedenen Schichten mit epithelialen Strängen und Zapfen aus Plattenepithel, die häufig Schichtung und Verhornung zeigen und in Stroma von wechselnder Menge eingebettet sind. Weit seltener ist das Vorkommen von medullären Arten, die weniger Stroma, aber reichlicheres Krebsgewebe zeigen, das aus großen Alveolen mit polygonalen und kubischen Zellen besteht. Diese Differenzierung des histologischen Baues hat ihrerseits eine verschiedenartige Wirkung auf das wachsende Karzinom zur Folge, indem die medulläre Form in geschwürigen Zerfall, Verjauchung und Perforation in die benachbarten Organe neigt, während der bindegewebsreiche Scirrhus durch starke Schrumpfungsprozesse zu den schwersten Stenosen führt. Zuweilen bildet sich (bei den scirrhösen Formen) eine zweite Krebsgeschwulst über der ersten von selbständigem Anschein, die jedoch auf dem Lymphwege entstanden ist. Als Prädilektionsstellen kommen, wie für andere pathologische Veränderungen im Ösophagus, auch die physiologischen Engen und Stellen entwicklungsgeschichtlicher Komplikationen in Betracht. Am häufigsten sitzt das Karzinom im

mittleren Drittel der vorderen Ösophaguswand, in der Gegend der Bifurkation, während das obere Drittel sehr selten ergriffen wird.

Unser Fall weicht in einer Reihe von Punkten von den gewöhnlichen Befunden ab. Es ist nach Herausnahme der Halseingeweide und der Eröffnung der Trachea von vorn und der dorsalen Ösophaguswand zu erkennen, daß der Tumor weit in das Lumen der Trachea und des Ösophagus vorspringt. Von der Zungenspitze ist der Tumor 22 cm, vom Kehlkopfeingang 9 cm entfernt. Die Schleimhaut des ösophagealen Tumors ist durchaus intakt und dieser selbst mäßig knollig vorgewölbt. Das sternförmige Lumen des Ösophagus ist glatt verstrichen, die ösophagealen Schleimhautfalten sind ausgeglättet; eine Hypertrophie oder Dilatation oberhalb des Tumors kann nicht festgestellt werden. Der in die Trachea sich vorbuchtende Teil füllt diese fast ganz aus und ist mit einer am unteren Pol befestigten flottierenden Membran bedeckt. Der Tumor ist etwa eiförmig und füllt den Raum zwischen Trachea und Ösophagus vollkommen aus. An den seitlichen Wänden, die etwas prominieren, sind keinerlei Erosionen zu sehen, es macht vielmehr den Eindruck, als ob der Tumor von einer derben Kapsel ringsum umgeben sei.

Auf Grund des klinischen Bildes und des makroskopischen Befundes konnte nicht festgestellt werden, ob der Tumor seinen Ausgang von der Trachea oder dem Ösophagus genommen hatte.

Es wurde deshalb zum Zwecke der mikroskopischen Untersuchung in horizontaler Richtung eine Scheibe von $^1/_2$ cm Dicke in der Mitte des Längsdurchmessers der Geschwulst herausgeschnitten, in aufsteigender Alkoholreihe gehärtet und in Celloidin eingebettet.

Die mit dem JUNG-TAUCH-Mikrotom hergestellten Schnitte von 25—30 μ Stärke wurden nach VAN GIESON, Hämatoxylin-Eosin, und WEIGERT's Elasticafärbung behandelt.

Beim Überblick zeigt der Tumor, dessen größte Breite 4,5 cm beträgt, eine pyramidenförmige Gestalt mit breiter Basis in der ventralen Ösophaguswand und mit stumpfer in das Tracheallumen eindringender Spitze. Die Trachealknorpel sind stark gegeneinander verschoben. Der tracheale Teil des Tumors ist durch zwei Lymphdrüsen in der Nähe der Pars membranacea scharf abgegrenzt, während der ösophageale Abschnitt mit seiner ganzen Breite auf der ventralen Ösophaguswand aufsitzt, deren Seiten im Winkel umgeschlagen sind. An der Pyramide sind deutlich 3 Teile zu unterscheiden, nämlich die plumpe Spitze, welche seitlich durch die erwähnten Lymphdrüsen begrenzt wird und in das Tracheallumen eindringt; von dem mittleren Teil ist sie durch ein breites bindegewebliches Band, welches nach VAN GIESON leuchtend rot erscheint und von einer Lymphdrüse zur anderen zieht, deutlich abgegrenzt (trachealer Teil). Nicht so scharf zu begrenzen sind die beiden Teile der Tumorbasis, wo eine mittlere Hauptmasse (mittleren Teil), die sich von der bindegeweblichen Lamelle nach dem Ösophagus zu ausdehnt, zu unterscheiden ist, und welche nicht ganz scharf durch lockere, wenig kontinuierliche Bindegewebszüge von einem hintersten Teile, der als breites Plateau in die Ösophaguslichtung vorspringt, abzugrenzen ist (ösophagealer Teil).

Die dorsale Ösophaguswand ist mit mehrschichtigem typischen Plattenepithel bedeckt, die Wandung ist gut erhalten, so daß die Muscalaris mucosa, Submucosa, Ring- und Längsmuskulatur, sowie die Adventitia deutlich erkennbar sind. Wenn man an den dorsalen Teil des Tumors gelangt, verliert das Plattenepithel an Mächtigkeit und überkleidet den Tumor auf dessen Prominenz nur noch als einen aus 2—3 Schichten bestehenden Epithelsaum, der jedoch in seiner ganzen Kontinuität erhalten ist und auf der anderen Seite die alte Höhe wieder erreicht. Dieses Epithel über der Tumorkuppe zeigt mehrfach kleine zottenförmige, in das Lumen des Ösophagus zu schauende Prominenzen, die zum Teil nicht in völliger Kontinuität getroffen sind und als vorgelagerte Inselchen erscheinen.

Die Tunica mucosa ist bereits an einigen Stellen, mit kleinzelligen Krebsmassen infiltriert, während die Muscularis mucosae unter dem Epithel an der Vorderwand des Plateau stark zerklüftet und zersprengt von Krebsmassen sich hinzieht, aber in ihrem gesamten Verlaufe verfolgbar ist. In diese eingelagert sind zahlreiche Krebsnester, welche herdförmig angeordnet liegen.

Die Submucosa ist nicht scharf abgrenzbar und in der ganzen Dicke des ösophagealen Tumorteiles erhalten. Die beiden Muskelschichten sind am Beginn des Tumors umgeschlagen und ziehen an seiner Außenfläche entlang, wo sie zwar stark verdünnt, aber trotzdem eine Strecke kontinuierlich zu verfolgen sind. An den seitlichen Flanken des Tumors ist die Muskulatur noch eben erkennbar, um sich dann ganz zu verlieren. Erst bei genauem Suchen findet man den bindegeweblichen Septum, welches den mittleren und trachealen Tumorteil trennt, aufgelagert einzelne zerstreute Inseln von Muskelgewebe, die sich bei VAN GIESON-Färbung durch ihre andersartige Färbung und bei der Elastinmethode durch den Gehalt elastischer Fasern, und bei stärkerer Vergrößerung durch Stäbchenkerne als Muskulatur kennzeichnen.

Die durch ihre zahlreichen elastischen Fasern leicht erkenntliche Adventitia läuft schon früher als die Muskulatur in die bindegeweblichen Züge, welche die äußere Kapsel des Tumors bilden, aus und strahlt in das Septum zwischen mittleren und trachealen Teil aus.

Der mittlere Tumorteil unterscheidet sich wesentlich dadurch von dem ösophagealen Teil, daß er zahlreiche unregelmäßige, landkartenähnlich verteilte Nekrosen enthält und nur wenig guterhaltenes Krebsgewebe in seinen Randpartien zeigt. Während er nach dem trachealen Teil scharf abgegrenzt ist, ist die Begrenzung nach dem ösophagealen Teile nur durch einige bindegewebliche Lamellen bedingt, die der versprengten Submucosa angehören. Zahlreiche feinste bindegewebliche Stränge durchziehen diesen Teil, während Gefäße und elastische Fasern nur vereinzelt vorhanden sind.

Das ösophageale Plateau selbst besteht aus gut erhaltenem Tumorgewebe, welches einige zerstreute nekrotische Inseln enthält.

Das retrotracheale Bindegewebe ist strahlenförmig nach dem Trachealumen ausgebreitet. Die eine der oben erwähnten Lymphdrüsen, welche nach ihrer Lage offenbar der zwischen Trachea und Ösophagus gelegenen Gruppe angehören, ist stark anthrakotisch und liegt von einer derben, bindegeweblichen Kapsel umschlossen, mitten in den Krebsmassen; die andere, am Rande des Tumors gelegen, ist durchaus intakt und läßt keinerlei krebsige Einwucherungen erkennen.

In der Nachbarschaft ist reichliches Fettgewebe mit größeren Arterien und einzelnen Nerven.

Der rundliche polypöse Tumorteil, der auf der einen Seite den Trachealknorpel verschiebt, dringt durch die Pars membranacea in das Tracheallumen vor. Die Pars membranacea selbst ist noch rekonstruierbar, indem, in die Krebsmassen eingesprengt, eine Reihe muskelhaltiger Gewebsinseln liegen, welche in ihrer Gesamtheit ein Band bilden, das von einem Knorpelende zum anderen zieht und eine gegen das Lumen der Trachea gewandte Konvexität zeigt. Die Tumormassen, welche den trachealen Anteil bilden, dringen im großen und ganzen senkrecht gegen das Tracheallumen vor und breiten sich analog den retrotrachealen Bindegewebsfasern strahlenförmig aus.

Die Perichondrien beider Knorpelenden grenzen an den Tumor, dessen Massen dann die Schleimhaut emporhebt. Das Zylinderepithel ist noch sehr vollkommen nachweisbar und gut erhalten. Auf der Kuppe ist es jedoch vollständig verschwunden, während die elastischen Faserzüge, die der Schleimhaut angehören, fast kontinuierlich nachweisbar sind.

In gleicher Weise wie im ösophagealen Abschnitte liegen auch im trachealen Teile ausgedehnte Nekrosen, die besonders in der Basis unregelmäßige Inseln bilden, während die Spitze mit wohlerhaltenen Krebsnestern und kleinzelligen Elementen erfüllt ist. Der in das Lumen der Trachea ragende Tumorteil ist von einer lamellös geschichteten Fibrinmembran bedeckt, welcher zahlreiche Bakterienhaufen aufgelagert sind.

Die Krebsmassen zeigen in allen Teilen des Tumors einen einheitlichem Bau, indem sie bald als große Alveolen mit großen polygonalen, sehr polymorphen Zellen ohne Verhornung oder zentraler Abplattung zu sehen sind, bald als einheitliche Infiltrate ohne jede alveoläre Struktur, die von spärlichen Bindegewebe und wenigen Gefäßen durchzogen sind.

Die Nekrosen bestehen aus feinkernigen Massen und zahlreichen Kerntrümmern, die mit Hämatoxylin-Eosinfärbung rot und nach VAN GIESON gelbbraun erscheinen.

Nach Beschreibung des histologischen Befundes erübrigt es festzustellen, inwieweit sich aus diesem Schlüsse für die Morphogenese der Geschwulst und ihren Ausgangspunkt entnehmen lassen. Was zunächst den Ursprung betrifft, so käme das Epithel der Trachea und des Ösophagus in Betracht. Von diesen beiden Möglichkeiten ist die eine, nämlich der tracheale Ursprung, auf Grund des mikroskopischen Ergebnisses auszuschalten. Wenn auch an und für sich der histologische Charakter des Krebses, welcher aus Plattenepithel besteht, durchaus die Möglichkeit eines Ausganges von der Trachea zuläßt, da erfahrungsgemäß die meisten primären Trachealkrebse Plattenepithelkrebse sind, die wahrscheinlich aus der zu Plattenepithel metaplasierten Schleimhaut entstehen, so scheidet die Trachea als Ausgangspunkt auf Grund der folgenden Überlegungen aus.

Der größte Teil des Tumors an und für sich und seine ältesten Anteile sitzen extratracheal und sind durch Nekrosemassen gekennzeichnet, während nur geringe Nekrosen im trachealen Anteil zu sehen sind. Ferner beweisen die in hohem Grade gegen das Lumen der Trachea konvex gerichtete Pars membranacea, sowie die radiäre Auffaserung des retrotrachealen Bindegewebes nach dem Tracheallumen hin und das Vordrängen des einen Trachealknorpels, daß das Wachstum

der Geschwulst gegen das Tracheallumen und nicht umgekehrt erfolgt ist. Weiter wäre bei einem primären Ausgang von der Trachea eine größere Verbreitung der Geschwulst in der Schleimhaut zu erwarten. Es wäre nun weiter in Betracht zu ziehen die Möglichkeit, daß solche Tumoren Metastasen eines branchiogenen oder eines anderen Krebses, z. B. der von den zwischen Ösophagus und Trachea gelegenen Lymphdrüsen aus sich in beide Röhren ausgebreitet hätte, sein könnten, wofür hier makroskopisch keine Belege gefunden werden konnten, da weder Cysten noch Geschwulstmassen an den typischen Stellen gefunden wurden.

Wenn also der tracheale Ursprung abzulehnen ist, so ist das Nächstliegende, den Ausgang in der Ösophaguswand zu suchen. In der Tat sitzt die Hauptmasse der Geschwulst (mittlerer und ösophagealer Abschnitt) in der Ösophaguswand, wie der Verlauf der Muscularis und Adventitia, welche den Tumor seitlich begrenzen, und die Lage der retrotrachealen Lymphdrüsen ergibt. Dabei ist in erster Linie das Epithel in Betracht zu ziehen.

Nun zeigt schon die genaue makroskopische Betrachtung keinerlei Erosionen oder geschwürigen Zerfall im ganzen Bereiche des Tumors und die mikroskopische Untersuchung bestätigt, daß das Epithel, wenn auch in verdünnter Schicht, was durch mechanische Abnutzung bedingt ist, in seiner gesamten Kontinuität sehr gut erhalten ist und daß nirgends vom Epithel aus Zapfen von Krebszellen gegen das Innere des Tumors auslaufen.

Das ösophageale Plateau weist außerdem den Charakter jüngerer Geschwulstmassen auf; da nur geringe Nekrosen, sonst aber sehr gut erhaltenes Tumorgewebe die Hauptmasse dieses Teiles ausmachen, muß auch die Wahrscheinlichkeit einer Entstehung vom Ösophagusepithel als unwahrscheinlich erscheinen. Wäre der Tumor von ösophagealen Schleimdrüsen ausgegangen, so stände ein anderer histologischer Charakter der Geschwulst zu erwarten.

Der mittlere Tumorteil erscheint nach seinem Charakter als der älteste, da in ihm die ausgedehnten Nekrosen liegen, aus welchen Gründen es nahe liegt, in der Ösophaguswand selbst, zwischen Submucosa und Muscularis den Ausgangspunkt zu suchen, was gleichzeitig die topographischen Verhältnisse des Tumors am ungezwungensten erklären würde, der sich an der Stelle des geringsten Widerstandes hauptsächlich von der ventralen Ösophaguswand expansiv ausbreitete und nach der Schleimhaut vordrang, während gegen die Trachea, nach Durchsetzung der Muskulatur, die schwache Pars membranacea das polypöse Wachstum in das Tracheallumen bedingte.

Die Pathologie lehrt, daß ein Krebs nur von Epithelgewebe ausgehen kann, deswegen muß in der Ösophaguswand das Epithel gesucht werden, um für diesen Fall eine genügende Erklärung zu finden.

Im normalen Ösophagusgewebe finden sich ganz vereinzelt in der oberen Hälfte Drüsen in der Submucosa und im unteren Abschnitt Magenschleimhautinseln, welche aber beide mit Zylinderepithel ausgekleidet sind. Der tiefe Sitz und das Plattenepithel unseres Falles sprechen gegen einen derartigen Ausgangspunkt. Als weitere Möglichkeit wäre die maligne Entartung von Traktionsdivertikeln in Erwägung zu ziehen (Arndt), wofür jedoch makroskopisch gar keine Anhaltspunkte, daß jemals zuvor solche bestanden hatten, vorlagen. In Frage könnte noch die krebsige Umwandlung einer Cyste kommen, die öfter in der Ösophaguswand liegen und mehrfach beschrieben sind; indessen sind die in der Literatur bekannten Fälle stets mit Flimmerepithel bekleidet.

In neuester Zeit berichtet Stoeber über eine Cyste bei einem 3 Monate alten Kinde, deren histologisches Ergebnis eine Bestätigung der Untersuchungen Schridde's über die Entwicklung des embryonalen Ösophagusepithels ist, da in dem Stoeber'schen Präparate die verschiedenen embryonalen Zellformen vorhanden waren. Zwischen 4—5 schichtigem, polyedrischen hellen Zellen liegen eingeschoben Schleimzellen und Zylinderepithel in mehreren Schichten mit teilweise wohl erhaltenem Flimmersaum. Das fortgeschrittenste Stadium, das dem normalen Epithel am nächsten steht, besteht aus mehrschichtigem Faserepithel. Es hätte somit die Geschwulst auch von dem kubischen Epithel ausgehen können, indessen hätten sich dann Reste der Cystenwand in den Tumormassen nachweisen lassen müssen.

Nun gelang es Glinski und Ciechanowski an der Hand von Serienschnitten in 7 Fällen den Nachweis zu führen, daß innerhalb der Submucosa oder der Muskulatur des Ösophagus kleine epithelbekleidete Gänge vorhanden sein können, welche mit ihren Öffnungen in das ösophageale Lumen münden und in ihrem Verlaufe schlitz- oder fensterförmige Spalten zeigen. Diese Fistelgänge, welche sie „Fistulae oesophageo-oesophageales congenitae" benannten und die sie nur an der Vorderwand des Ösophagus beobachteten, zeigten teilweise eine eigene Muskulatur mit kleinen gegen das Lumen mündenden Schleimdrüsen. Sie waren mit mehrschichtigem typischen Plattenepithel, welches in keiner Weise von dem des Ösophagus verschieden war, ausgekleidet und liefen stets in der Submucosa oder an der Grenze der äußeren und inneren Muskulatur parallel zur Längsachse des Ösophagus.

Die genannten Autoren schließen aus der Lokalisation in der Vorderwand auf einen Zusammenhang mit Entwicklungsstörungen, wobei als einzige formale Ursache der Vorgang der Entstehung des Atemtraktus aus dem Ösophagus in Betracht kommen kann. Nach ihrer Ansicht sind Unregelmäßigkeiten beim Schwunde der Epithelbrücke, die das tracheale und ösophageale Epithelrohr nach Abschluß ihrer Lumina noch verbindet, die Ursache hierfür, womit sie gleichzeitig das Vorkommen in der Vorderwand des Ösophagus zu begründen suchen.

Gleichfalls sei an dieser Stelle auf die postembryonale Bildung von Epithelschläuchen in der Ösophaguswandung hingewiesen, die öfter nach Heilung periösophagealer Pflegmonen und Abszesse als epithelbekleidete intramurale Höhlen oder Gänge mit feinen Poren in das Ösophaguslumen hinein beobachtet sind.

Wenn es in dem vorliegenden Falle auch nicht möglich ist, eine solche ösophageo-ösophageale Fistel weder makroskopisch noch mikroskopisch nachzuweisen, da der älteste Tumorteil vollständig nekrotisch ist und die Geschwulst eine große Ausdehnung hat, da ferner im vorhergehenden Teile die verschiedenen Ursprungsmöglichkeiten auf Grund der erörterten Auseinandersetzungen mit Bestimmtheit abgelehnt werden konnten, so bleibt die Vermutung, daß ein Epithelrest in Muscularis oder Submucosa der Ausgangspunkt in diesem Falle war. Einen Halt erfährt diese Vermutung durch die Beobachtung von Glinski und Ciechanowski, daß supponierte Epithelkeime in der Ösophaguswand tatsächlich vorkommen und daß diese epithelialen Reste der ösophagotrachealen Verbindungen, entweder völlig abgeschnürt sind oder noch mit dem Ösophagusepithel in Gestalt von Fisteln in Zusammenhang stehen. Damit läßt sich unter Umständen auch die Ausdehnung und das Wachstum der Geschwulst in der ösophagealen Längsachse erklären, während in der Regel die Speiseröhrenkrebse die Tendenz zu ringförmiger Verbreitung zeigen.

Bemerkenswert ist, daß Nager und Heinzmann Trachealkrebse in der Nähe der Bifurkation, gleichfalls auf embryonale verlagerte Keime zurückzuführen.

Wenn ich die Ergebnisse der vorliegenden Arbeit zusammenfasse, so hat sich gezeigt, daß die anatomische Eigenart des beschriebenen Speiseröhrenkrebses völlig verständlich erscheint, wenn als Ausgangspunkt ein versprengter Epithelkeim in der Ösophaguswand angenommen wird. An der Hand der Literatur konnte ferner der Nachweis geführt werden, daß derartige Versprengungen vorkommen.

Es handelt sich also um einen Krebs, der mit Wahrscheinlichkeit auf der Grundlage einer Entwicklungsstörung entstanden ist, als dysontogenetischer Natur ist.

Der Fall ist mithin eine Bestätigung der Cohnheim-Ribbert'schen Theorie, wenn auch nur im formalen Sinne, wie sie bisher für Speiseröhrenkrebse noch nicht hat geführt werden können.

Zum Schlusse meiner Arbeit ist es mir eine angenehme Pflicht, Herrn Prof. Dr. Ernst für die gütige Überlassung des Falles und Herrn Dr. Schneider für die freundliche Unterstützung meinen ergebensten Dank auszusprechen.

Literaturverzeichnis.

Aschoff, Lehrbuch der pathologischen Anatomie.
Kaufmann, Lehrbuch der spez. Pathologie
Ribbert, Geschwulstlehre.
Cohnheim, Allgemeine Pathologie.
Glinski u. Ciechanowski (Krakau), Fistulae oesophageo-oesophageales congenitae, Virchow, Virchow's Archiv Bd. 199 p. 420 1910.
Mayer, Über ein primäres Tracheakarzinom, Archiv f. Laryngologie Bd. 20 1908.
Arndt, Zur Lehre von der Entstehung des Speiseröhrenkrebses, I.-D., Kiel 1901.
Stoeber, Die Entwicklung des Speiseröhrenepithels in einer kongenitalen Cyste des Ösophagus, Ziegler's Beiträge Bd. 52 p. 512.

Erklärung der Abbildungen.

Fig. 1. Querschnitt durch den Tumor.

A Trachealer Teil. *B* Mittlerer Teil. *C* Ösophagealer Teil. *a* Normale Drüse. *b* Anthrakotische Drüse. *c* Nekrosen. *d* Submuköses Bindegewebe. d_1 retrotracheale Auffaserung. *e* Epithel des Ösophagus. *f* Pars membranacea tracheae. *g* Trachealknorpel. *h* Pseudomembran. *k* Muscularisreste. *m* Muscularis mucosae.

Fig. 2. Stark schematisierte Zeichnung.

M. m. o. Muscularis mucosae oesophagi. *S. o.* Submucosa oesophagi. *M. o.* Muscularis oesophagi. *B.* Retrotracheale Bindegewebsscheide mit Lymphknoten. *P. s.* Pseudomembran. *Pa. m.* Pars membranacea tracheae. *Tr.* Trachealknorpel. *L.* Lymphknoten. *N. T.* Nekrosen und Mittelpunkt des Tumors.

Lebenslauf.

Verfasser vorliegender Arbeit, Paul v. Grabowski, wurde am 17. I. 1885 zu Eisleben geboren. Nach Erlangung des Reifezeugnisses Ostern 1907 am Gymnasium zu Sangerhausen bezog er die Universität Jena im Oktober 1907; später ging er nach Heidelberg, wo er im Februar 1910 das Physikum bestand; er studierte dann in Kiel und München. Das Staatsexamen bestand er im Dezember 1912 in Heidelberg.

G. Pätz'sche Buchdr. Lippert & Co. G. m. b. H., Naumburg a. d. S.

Lebenslauf.

Verfasser vorliegender Arbeit, Paul v. Grabowski, wurde am 17. I. 1885 zu Eisleben geboren. Nach Erlangung des Reifezeugnisses Ostern 1907 am Gymnasium zu Sangerhausen bezog er die Universität Jena im Oktober 1907; später ging er nach Heidelberg, wo er im Februar 1910 das Physikum bestand; er studierte dann in Kiel und München. Das Staatsexamen bestand er im Dezember 1912 in Heidelberg.

G. Pätz'sche Buchdr. Lippert & Co. G. m. b. H., Naumburg a. d. S.

1.

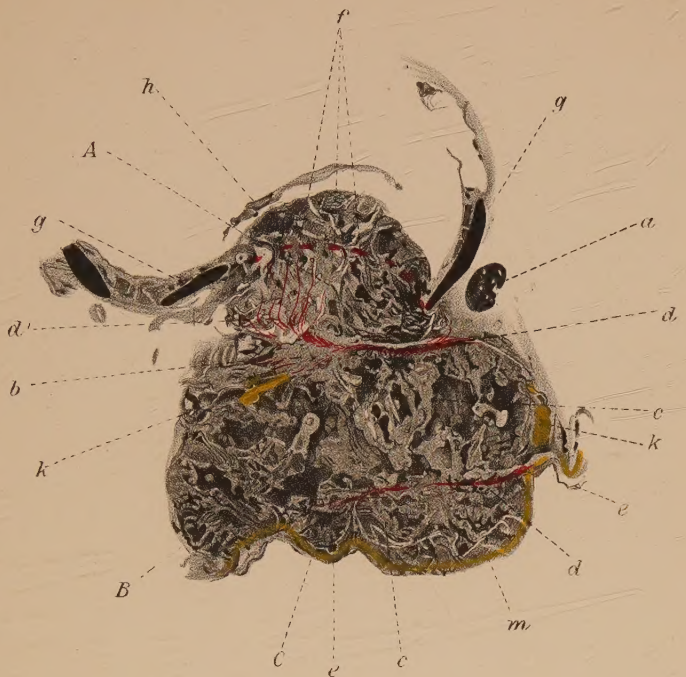

2.

v. Grabowski, Oesophagus carcinom. Verlag von Gustav Fischer in Jena. Lith. Anst. v. A. Giltsch, Jena.

G. Pätz'sche Buchdr. Lippert & Co. G. m. b. H., Naumburg a. d. S.